

ASSIST INFERM RIC 2014; 33: 82-89

Alessandro Emoli,<sup>1</sup> Serena Cappuccio,<sup>1</sup> Bruno Marche,<sup>1</sup> Andrea Musarò,<sup>2</sup> Giancarlo Scoppettuolo,<sup>3</sup> Mauro Pittiruti<sup>2</sup>

<sup>1</sup>Day Hospital di Oncologia Medica

<sup>2</sup>Dipartimento Scienze Chirurgiche

<sup>3</sup>Istituto di Malattie Infettive

Policlinico Universitario A. Gemelli, Roma

Per corrispondenza: Serena Cappuccio, [sxcappuccio@gmail.com](mailto:sxcappuccio@gmail.com)

# Il protocollo 'ISP' (Inserzione Sicura dei PICC): un "bundle" di otto raccomandazioni per minimizzare le complicanze legate all'impianto dei cateteri centrali ad inserimento periferico (PICC)

**Riassunto. Introduzione.** L'inserimento di un PICC (peripherally inserted central venous catheter) è una pratica non priva di rischi. **Obiettivo.** Per ridurre i rischi che possono associarsi all'impianto di accessi venosi centrali a lungo termine, il GAVeCeLT (Gruppo Aperto di Studio "Gli Accessi Venosi Centrali a Lungo Termine") ha messo a punto il protocollo ISP (Impianto Sicuro dell'accesso Periferico). **Metodo.** Il protocollo è stato costruito in base alle raccomandazioni di letteratura e delle principali linee guida. **Risultati.** Il protocollo ISP consiste in un insieme di raccomandazioni basate sulle migliori evidenze scientifiche disponibili; è facile da adottare, economico e costo-efficace. **Conclusioni.** Se applicato in modo costante e completo, permette di ridurre significativamente fino quasi ad azzerare l'incidenza di complicanze quali venipunture ripetute, ematomi, fallimento della manovra, puntura arteriosa accidentale, danno del nervo mediano, infezioni e trombosi venose associate al catetere.

**Parole chiave:** PICC, cateteri venosi, complicanze, protocollo.

## INTRODUZIONE

L'impianto dei cateteri venosi centrali ad inserzione periferica (PICC = *peripherally inserted central catheters*) è una procedura molto utilizzata nella pratica clinica, sia a livello medico che infermieristico, le cui po-

**Summary.** *The ISP (Safe Insertion of PICCs) protocol: a bundle of 8 recommendations to minimize the complications related to the peripherally inserted central venous catheters (PICC).* **Introduction.** The insertion of a peripherally inserted central venous catheter (PICC) is not without risks. **Aim.** The Italian Group for the Study of Long-Term Central Venous Access Devices (GAVeCeLT) has developed a protocol (SIP: Safe Implantation of PICCs) with the aim of minimizing the risks which may be associated with the placement of PICCs. **Methods.** The protocol is based on recommendations available in the literature and on the main clinical practice guidelines. **Results.** The SIP protocol, a bundle of evidence-based recommendations, it is easy to use, inexpensive, and cost-effective. **Conclusions.** If routinely used and carefully implemented, it greatly reduces complications such as failure of venipuncture, accidental arterial puncture, damage of median nerve, infection and catheter related venous thrombosis.

**Key words:** PICC, venous catheters, complications, protocol.

tenziali complicanze sono rare ma non del tutto irrilevanti. Le complicanze possono essere precoci e tardive.<sup>1-5</sup> Tra le prime, direttamente correlate alla procedura di impianto, ricordiamo: il fallimento della incannulazione venosa o il suo successo soltanto dopo molti tentativi di venipuntura, la puntura accidentale

di arterie o strutture nervose, ematomi locali, ed aritmie. Tra le complicanze tardive le più importanti sono le infezioni sistemiche o locali, i malfunzionamenti del sistema, le dislocazioni secondarie e le trombosi venose periferiche e/o centrali.

Nella prevenzione delle infezioni batteriemiche da catetere venoso è diventato un concetto assai diffuso quello del *targeting zero*, ossia la possibilità/necessità di tendere ad azzerare le complicanze prevenibili.<sup>6</sup> È però possibile tentare di minimizzare o azzerare ogni tipo di complicanza prevenibile, non soltanto quelle infettive, ma anche quelle meccaniche e trombotiche. Oggi si possono adottare strumenti e tecnologie a basso costo in grado di ridurre significativamente i rischi connessi all'impianto degli accessi venosi e sono disponibili metodologie e strategie di comportamento, basate sulle evidenze, efficaci nel ridurre l'incidenza di complicanze senza aumentare i costi o i tempi della manovra di impianto. Benché nessuna strategia o tecnologia sia da sola sufficiente a minimizzare le complicanze dell'impianto, è possibile individuare un insieme di raccomandazioni di particolare rilevanza ed efficacia clinica, in grado di agire sinergicamente in senso positivo sull'esito clinico della manovra.<sup>7-8</sup>

Per *bundle* si intende proprio un insieme di pochi comportamenti clinici che, se adottati in modo simultaneo e assiduo, possono ridurre o azzerare determinate complicanze, migliorando significativamente l'*outcome* clinico.<sup>9</sup> È fondamentale che il bundle contenga un numero limitato di raccomandazioni, ciascuna basata sulla evidenza; il *bundle* inoltre deve essere semplice da applicare, poiché la sua efficacia si basa sulla possibilità di essere attuato in ogni paziente.

Il GAVeCeLT (Gruppo Aperto di Studio sugli Accessi Venosi Centrali a Lungo Termine) ha messo a punto da qualche anno un *bundle* per l'Impianto Sicuro degli Accessi a Lungo Termine (protocollo ISALT, o 'SILTA: *Safe Insertion of Long Term venous Access devices*')<sup>10</sup> e, più recentemente, un *bundle* per l'Impianto Sicuro dei PICC (protocollo ISP o 'SIP: *Safe Insertion of PICCs*').<sup>11</sup>

Scopo di questo lavoro è descrivere il protocollo per la prevenzione delle complicanze potenzialmente associate all'impianto di sistemi a medio e lungo termine, indicando i vantaggi e le evidenze di efficacia di ciascuna raccomandazione.

## 1. LAVAGGIO DELLE MANI, TECNICA ASETTICA E MASSIME PROTEZIONI DI BARRIERA

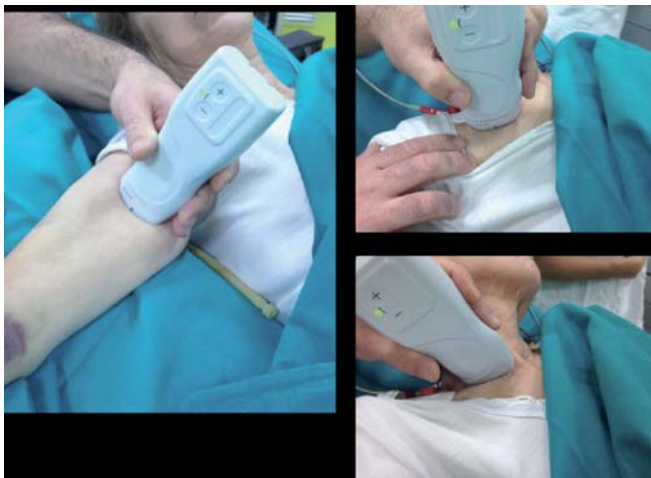Il primo punto del protocollo ISP riguarda la tecnica di asepsi. Contrariamente a quanto ritenuto in passato, molte delle infezioni dei PICC (e degli accessi venosi in genere) possono trovare origine in comportamenti errati al momento della inserzione, che si manifestano come infezioni in terza-quarta giornata e anche più tardivamente. Il lavaggio delle mani prima della manovra è una delle strategie comportamentali più efficaci nel ridurre il rischio infettivo, così come lo è la adozione di massime protezioni di barriera, ossia guanti e camice sterili, mascherina e berretto non sterili, nonché ampio campo sterile in grado di coprire tutto il paziente. L'adozione di un ampio campo sterile è particolarmente importante per i PICC, dove il rischio di contaminazione durante la manipolazione di cateteri, mandrini e guide metalliche di particolare lunghezza è assai elevato. Lavaggio delle mani e massime protezioni di barriera vengono considerate manovre con massima evidenza di efficacia e massima forza di raccomandazione in tutte le linee guida, quali quelle nordamericane dei CDC di Atlanta<sup>6</sup> e quelle inglesi dell'EPIC - Evidence-based Practice and Infection Control.<sup>12</sup> Alle massime protezioni di barriera 'tradizionali' va aggiunta una appropriata copertura della sonda ecografica, come consigliato dalla Consensus GAVeCeLT-WoCoVA-WINFOCUS del 2012,<sup>13</sup> che ha vagliato le evidenze di tutti gli aspetti legati al posizionamento ecoguidato di accessi vascolari.

La preparazione della cute va fatta con clorexidina al 2% in soluzione alcolica effettuando un accurato scrub della zona (meglio se effettuato due volte). È da preferire la soluzione di clorexidina al 2% in alcool isopropilico al 70% (l'etanolo è più nocivo, sia per la cute che nei confronti del poliuretano dei cateteri), possibilmente con applicatore monodose.<sup>4</sup> In commercio esistono oramai applicatori monodose sterili di clorexidina 2% colorata in IPA 70%, che costituiscono il punto di riferimento per la antisepsi cutanea prima della inserzione di un accesso venoso. Le soluzioni di iodopovidone al 10% - meno efficaci - andrebbero adottate soltanto per i pazienti notoriamente allergici alla clorexidina (evenienza assai rara).

## 2. ESPLORAZIONE ECOGRAFICA DI TUTTE LE VENE DELLE BRACCIA E DEL COLLO PRIMA DELLA PROCEDURA

Prima di scegliere la vena in cui si posiziona il PICC, è opportuno esaminare con l'ecografo bilateralmente tutte le vene profonde delle braccia (basilica, brachiali) nonché le vene centrali della regione sopra-sottoclaveare (ascellare, succlavia, giugulare interna, anonima) per escludere eventuali anomalie anatomiche o pregresse trombotosi venose, e poter scegliere la vena più probabilmente associata ad un successo della manovra (Figura 1). Tale manovra è consigliata dalla Consensus già citata,<sup>13</sup> nella ottica di utilizzare lo strumento ecografico al pieno delle sue possibilità. Per molto tempo infatti si è visto nell'ecografo soltanto un sistema per ottenere una venipuntura più sicura e più precisa, sottovalutando l'impatto che può avere nello studiare le vene prima della procedura (ciò vale sia per i PICC che per i CVC tradizionali) in modo da poter scegliere la vena più appropriata per il catetere in un determinato paziente. Le vene profonde del braccio dovrebbero essere valutate sia con che senza laccio emostatico.

Figura 1. Studio delle vene profonde del braccio; studio delle vene centrali, in particolare: vena ascellare, in sede sottoclaveare, vene giugulare interna, anonima e succlavia, in sede sovraclaveare

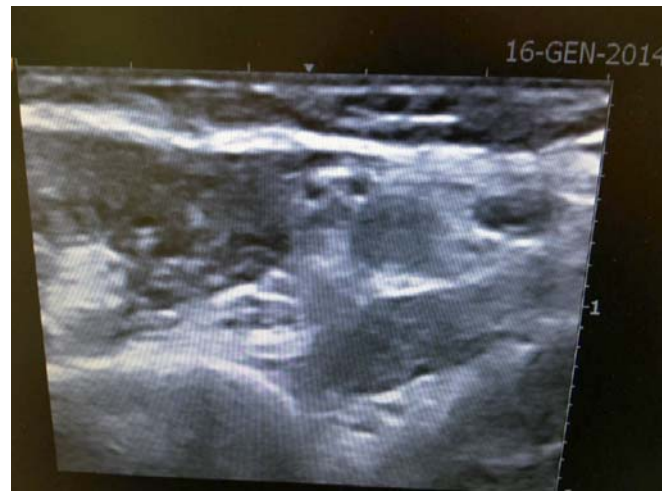

## 3. SCELTA DELLA VENA PIÙ APPROPRIATA

La scelta della vena ottimale da incannulare è un momento di cruciale importanza per il successo della mano-

vra e per la riduzione dei rischi correlati alla procedura.<sup>13</sup> Il primo parametro importante da considerare è il calibro della vena (Figura 1): è bene scegliere vene il cui diametro, valutato senza laccio emostatico, sia almeno il triplo del diametro del catetere (ovvero: il cui diametro in millimetri sia pari o superiore al diametro del catetere in French) così da diminuire il rischio di trombotosi venosa periferica PICC-correlata. Esempi: Catetere 3 Fr: vena 9 Fr (3mm) o più grande; catetere 4 Fr: vena 12 Fr (4mm) o più grande; catetere 5 Fr: vena 15 Fr (5 mm) o più grande; catetere 6 Fr: vena 18 Fr (6 mm) o più grande.

Figura 2. Immagine ecografica ottenuta durante la valutazione delle vene profonde del braccio; nel dettaglio si identificano il nervo mediano, l'arteria e una vena brachiale



Inoltre, per ottimizzare il *nursing* del sito di emergenza del PICC, prevenire il malfunzionamento del catetere dovuto a stress meccanici ripetuti e ridurre il rischio infettivo, il sito di emergenza del PICC dovrà trovarsi ad appropriata distanza sia dal gomito che dalla ascella, nello specifico a livello del terzo medio del braccio. Tale concetto è stato recentemente sistematizzato da Rob Dawson con il suo ZIM – *Zone Insertion Method*:<sup>14</sup> il tratto del braccio compreso tra piega del gomito e cavo ascellare viene suddiviso in tre zone di lunghezza equivalente, un terzo mediano (*green zone*), un terzo prossimo all'ascella (*yellow zone*) e un terzo prossimo al gomito (*red zone*). Per ottenere un sito di emergenza ideale, la venipuntura dovrebbe essere sempre effettuata nella *green zone*; tuttavia nella pratica clinica questo non è sempre possibile a causa di vene di ca-

libro troppo piccolo, di rapporti anatomici sfavorevoli (ad esempio arteria brachiale e nervo mediano che potrebbero ostacolare la puntura di una vena brachiale) etc. In questi casi è possibile superare il problema tramite una tunnelizzazione che consenta di distanziare il sito di puntura da quello di emergenza del catetere: ovvero, si può effettuare la venipuntura ad un livello più alto, nel terzo prossimale del braccio fino al cavo ascellare, nella *yellow zone*, dove le vene hanno un calibro solitamente maggiore, e confezionare un tunnel sottocutaneo per far emergere il catetere nella *green zone*, più distante dal sito ad alta contaminazione batterica. In questo modo si limitano i rischi infettivi e meccanici correlati alla posizione molto "alta" del catetere e si evita al paziente il disagio nei movimenti.

Un terzo aspetto da considerare è la profondità della vena in quanto, sebbene non vi siano difficoltà insormontabili nel posizionare cateteri venosi anche attraverso vene piuttosto profonde, nella gestione del presidio l'eccessiva profondità della vena incannulata può dar luogo a malfunzionamenti dovuti alla posizione viziata che il catetere assume. Pertanto le vene da selezionare per l'inserimento dei PICC dovrebbero essere idealmente situate al massimo a 2 cm dal piano cutaneo. La puntura e l'incannulamento di vene a profondità >3 cm è sempre da evitare.

#### 4. CHIARA IDENTIFICAZIONE ECOGRAFICA DEL NERVO MEDIANO E DELLA ARTERIA BRACHIALE PRIMA DELLA VENIPUNTURA

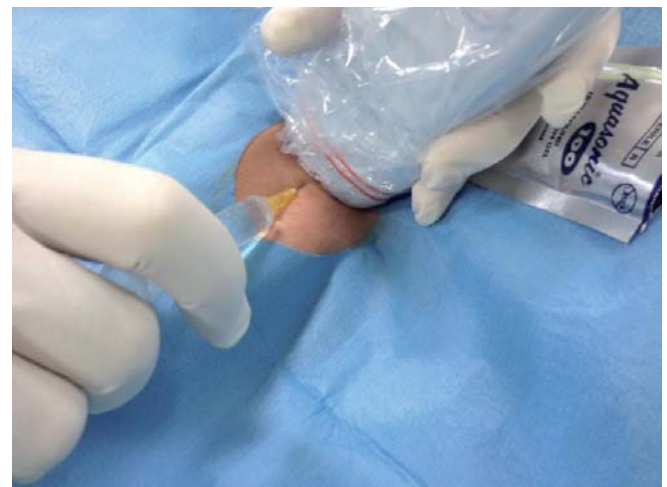Nel braccio, oltre alle vene profonde, che costituiscono il nostro *target*, sono presenti altre strutture di fondamentale importanza, che vanno preservate durante la manovra di posizionamento del PICC, come ad esempio il nervo mediano e l'arteria brachiale. Il metodo più efficace per evitare un danno accidentale del nervo mediano è la diretta identificazione ecografica del nervo prima e durante la venipuntura. Normalmente il nervo mediano si trova in prossimità dell'arteria brachiale (spesso, subito al di sopra) e si presenta ecograficamente come una struttura iperecogena, non comprimibile, con disegno interno 'ad alveare' (Figura 2). In prossimità della vena basilica (spesso, subito al di sotto), è presente un nervo molto più sottile, esclusivamente sensitivo, il nervo cutaneo mediale del braccio: la sua puntura accidentale (rara) du-

rante la venipuntura basilica può comportare qualche sintomatologia, ma senza le conseguenze gravi della lesione del nervo mediano. Lo stesso monito è valido per ridurre il rischio di una puntura arteriosa accidentale. Mentre quest'ultima può comportare ematomi locali di varia entità, ma pur sempre reversibili, il danno al nervo mediano può associarsi a gravi sequele anche permanenti. L'identificazione ecografica di queste strutture "pericolose" prevede da una parte una strumentazione ecografica idonea, dall'altra un *training* adeguato.

#### 5. VENIPUNTURA ECOGUIDATA

La venipuntura ecoguidata di una vena profonda del braccio (basilica o brachiale) (Figura 3), è la tecnica standard per l'incannulazione venosa per il posizionamento di un PICC, associandosi ad enormi benefici in termini di sicurezza, costo-efficacia ed efficienza. Il posizionamento di PICC a livello del gomito o del terzo distale del braccio previo incannulamento non ecoguidato di una vena visibile o palpabile è una manovra oramai da sconsigliare, poiché associata ad un elevato rischio di insuccessi, malposizioni, complicanze trombotiche e infettive. Numerosi lavori degli ultimi anni hanno dimostrato l'importanza dell'approccio ecoguidato anche per i PICC: si confronti in proposito quanto raccomandato dalle linee guida dell'ESPEN – European Society of Parenteral and Enteral Nutrition.<sup>15</sup>

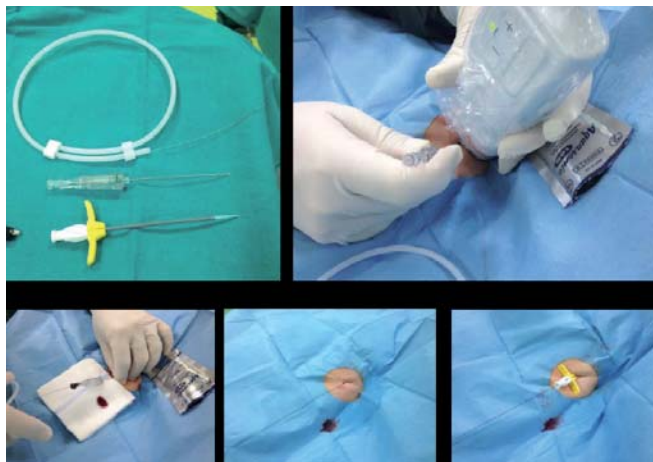
Figura 3. Venipuntura ecoguidata con sonda rivestita da un involucri sterile





Si raccomanda non soltanto l'utilizzo costante della tecnica ecoguidata, ma anche quello della tecnica del microintroduttore (tecnica di Seldinger modificata), che consiste nella puntura con un ago sottile 21G, a punta ecogena, dentro al quale viene fatta scorrere una guida metallica sottile (0.018"), a punta retta ma estremamente morbida (*floppy straight tip*), in nitinol (Figura 4). A parte la esperienza dell'operatore (e quindi la appropriatezza dell'addestramento ricevuto), i fattori più importanti nel determinare una incannulazione di successo sono la qualità dell'ecografo (il cui requisito minimo è la chiara visualizzazione del nervo mediano) e la qualità del kit di micro-introduzione. Una guida metallica troppo rigida o un micro-introduttore di qualità mediocre si associano ad insuccessi anche in mani esperte.

Figura 4. Kit di microintroduzione; Venipuntura ecoguidata; Introduzione della guida metallica in nitinol; Rimozione dell'ago; Inserimento dell'introduttore



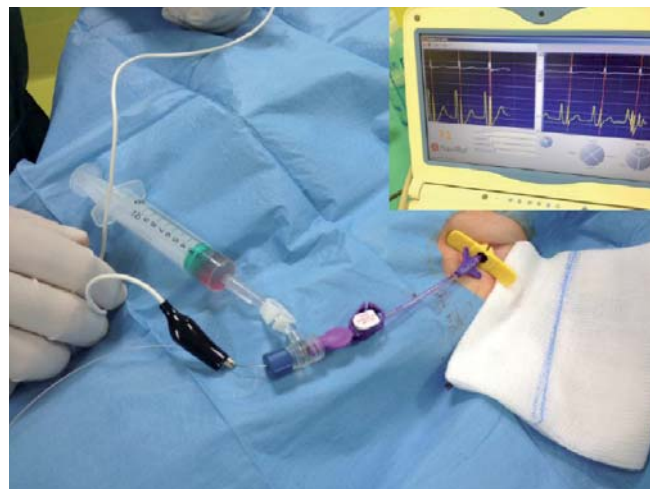## 6. CONTROLLO ECOGRAFICO DELLA VENA GIUGULARE INTERNA DURANTE LA PROGRESSIONE DEL CATETERE

Durante l'inserzione del catetere, è utile visualizzare ecograficamente la vena giugulare interna omolaterale e comprimerla con la sonda ecografica, così da facilitare il passaggio del catetere dalla vena succlavia alla vena anonima (Figura 5). In alternativa, se collaborante, si può chiedere al paziente di ruotare la testa verso il lato dell'operatore. Dopo la manovra, si raccomanda di verificare con la sonda ecografica l'assenza

del catetere in entrambe le vene giugulari. Questa facile e semplice procedura consente di identificare immediatamente potenziali malposizioni del catetere (mancato ingresso in anonima), senza dover ricorrere – nella maggior parte dei casi – a manovre fluoroscopiche o a costosi sistemi di *tip navigation* su base elettromagnetica o di altro tipo.

È evidente come anche questo punto sottolinei la importanza dello strumento ecografico in diversi momenti del posizionamento di un accesso venoso e non soltanto nella contingenza della venipuntura.<sup>5,13</sup>

Figura 5. Controllo della giugulare interna durante l'inserimento del PICC

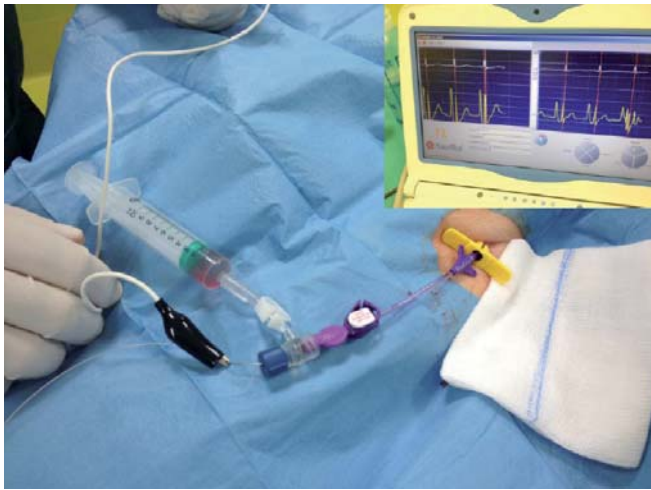

## 7. UTILIZZARE IL METODO DELL'ECG INTRACAVITARIO PER VERIFICARE LA POSIZIONE DELLA PUNTA

Il metodo dell'ECG intracavitario (Figura 6) è un sistema economico, efficace, semplice e sicuro per verificare la posizione centrale della punta del PICC durante la procedura. Questa tecnica sfrutta le variazioni di ampiezza dell'onda P in un tracciato ECG intracavitario in derivazione II, in cui il catetere venoso prende il posto dell'elettrodo rosso: quando la punta si trova nella sua posizione corretta, ossia alla giunzione cavo-atriale, la P all'ECG intracavitario diventa massimale, in posizioni più prossimali si riduce di ampiezza, in quelle più distali (ovvero in atrio pieno) diviene bifasica fino a negativizzarsi se raggiunge la vena cava inferiore. La tecnica è stata ben de-

scritta altrove<sup>16-17</sup> e un vasto studio multicentrico italiano che ha coinvolto 1440 pazienti in otto ospedali diversi ne ha verificato la fattibilità (99%), la sicurezza (100%) e la accuratezza (96-99%).<sup>18</sup> Unico limite del metodo è la sua applicabilità, poiché basandosi sulle variazioni dell'onda P non è proponibile nei pazienti con fibrillazione atriale (o altre patologie che impediscano di visualizzare l'onda P nel tracciato di superficie).

Figura 6. Controllo del corretto posizionamento dell'estremità del CVC tramite ECG-intracavitario: l'onda P massima segnala la punta del PICC a livello della giunzione cavo-atriale



Ad oggi sono disponibili anche altri dispositivi per localizzare con precisione la punta del catetere in pazienti in cui la tecnica dell'ECG intracavitario non risultasse o non potesse risultare dirimente (es.: pazienti affetti da fibrillazione atriale). Sostituendo la guida metallica con un'altra appositamente costruita, con un sistema di navigazione esterno che attraverso segnali elettromagnetici riconosce la punta della guida, è possibile individuare la sede e la direzione assunta dal catetere. Nei bambini può essere di grande aiuto la ecocardiografia trans-toracica, applicabile volendo anche durante la manovra. In casi selezionati è possibile ricorrere al posizionamento per via fluoroscopica (che comunque deve rimanere una eccezione, se non si vuole inficiare la sicurezza e la costo-efficacia dei PICC).

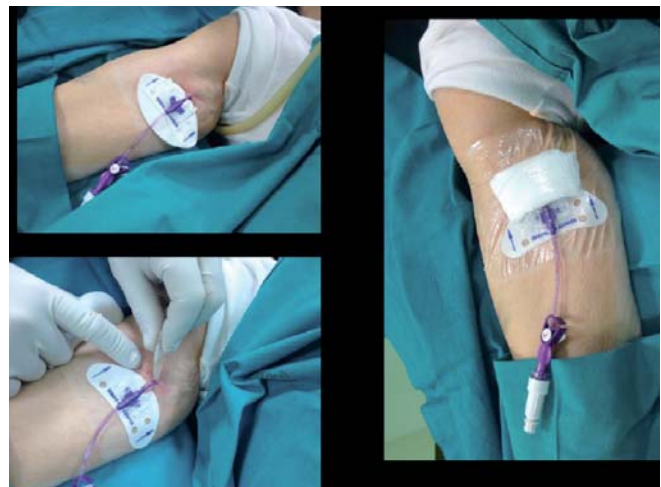Un posizionamento corretto dalla punta riduce significativamente il rischio di aritmie, di malfunzione del

catetere, di formazione della guaina fibroblastica peri-catetere (cosiddetto *fibrin sleeve*) e di trombosi venosa centrale catetere-correlata. La verifica durante la manovra (piuttosto che dopo la manovra, come tradizionalmente si fa mediante radiografia del torace) evita i costi e i rischi associati alla necessità di riposizionare PICC la cui punta non è stata posizionata in sede corretta.

## 8. FISSARE IL PICC ALLA CUTE MEDIANTE UN SUTURELESS DEVICE

Al termine della procedura è bene fissare il PICC alla cute del paziente non con un punto di sutura, bensì mediante un apposito *sutureless device*, come raccomandato dalle linee guida dei CDC di Atlanta<sup>6</sup> (Figura 7). L'utilizzo di tali dispositivi è potenzialmente efficace nel ridurre il rischio di infezioni, di dislocazioni, e di trombosi locali. Idealmente, il *sutureless device*, dovrebbe essere utilizzato insieme ad una medicazione trasparente semipermeabile, la quale però, in caso di secrezione ematica dal punto di emergenza cutanea del PICC, potrebbe essere controindicata nelle prime 24 ore dopo l'inserzione; in tal caso, sarà bene posizionare una medicazione di garze, da sostituire non appena possibile con una medicazione trasparente, come consigliato dalle linee guida EPIC.<sup>12</sup>

Figura 7. Suturelessdevice tipo Statlock; Utilizzo della colla di cianoacrilato a livello del punto di emergenza del catetere; Medicazione trasparente



Attualmente sono disponibili, oltre a sistemi basati su un fissaggio di tipo adesivo sulla cute (es.: Statlock o GripLok o Wing-Guard) anche altri dispositivi che si ancorano nel sottocute tramite due alette in nitinol da inserire nel punto di emergenza del catetere stesso al momento del fissaggio (SecuraCath).<sup>19</sup> Questo ultimo tipo di ancoraggio – rispetto agli altri *sutureless device* non va sostituito periodicamente, ma dura finché dura il catetere – trova una specifica indicazione in pazienti il cui PICC si sia in precedenza già sfilato accidentalmente o in generale in quelli in cui ci si aspetta un aumentato rischio di dislocazione del catetere a causa di comportamenti non controllabili (bambini, anziani con deterioramento cognitivo) o della situazione cutanea locale (eritrodermie da farmaci, ustioni, dermatiti, allergie o intolleranze alle medicazioni o ai *sutureless device*).

Inoltre, i pazienti cui vengono impiantati PICC in regime ambulatoriale o quelli con un rischio di sanguinamento più alto della norma (cirrotici, o in trattamento con anticoagulanti, o affetti da patologie oncematologiche) possono giovare dell'applicazione di una colla a base di ciano-acrilato che riduce il sanguinamento post-procedurale dal sito di emergenza, consentendo così l'ottimizzazione della gestione del presidio.

## CONCLUSIONI

Il protocollo ISP, così come è stato messo a punto dal GAVeCeLT e sperimentato presso il Policlinico Universitario (Università Cattolica del Sacro Cuore di Roma), è un insieme di raccomandazioni, basate sulle migliori evidenze scientifiche disponibili, che ha lo scopo di minimizzare i rischi potenzialmente associati all'impianto di accessi venosi centrali a medio termine. È un protocollo facile da applicare, economico e costo-efficace. In particolare, l'adozione sistematica degli otto punti del protocollo tende a minimizzare o azzerare ognuna delle complicanze potenzialmente associate al posizionamento di un PICC: insuccesso della manovra (punti 2, 3, 5 e 6), puntura arteriosa accidentale (4, 5), danno nervoso (4, 5), aritmie (7), malposizioni (6, 7), malfunzionamenti (7), trombosi venosa (3, 7 e 8), dislocazione (8), infezione (1).

## BIBLIOGRAFIA

1. Walshe LJ. Complication rates among cancer patients with peripherally inserted central catheters. *J Clin Oncol* 2001;20:3276-81.
2. Hertzog DR, Waybill PN. Complications and controversies associated with peripherally inserted central catheters. *J Infus Nurs* 2008;31:159-63.
3. Grove JR. Venous thrombosis related to peripherally inserted central catheters. *J Vasc Interv Radiol* 2000;11:837-40.
4. Chu FSK, Chang VCC, Law MWM, Tso WK. Efficacy and complications in peripherally inserted central catheter insertion: a study using 4-Fr non-valved catheters and a single infusate. *Australasian Radiology* 2007;51:453-7.
5. Ong B, Gibbs H, Catchpole I, Hetherington R, Harper J. Peripherally inserted central catheters and upper extremity deep vein thrombosis. *Australasian Radiology* 2006;50:451-4.
6. O'Grady NP, Alexander M, Burns LA, Dellinger EP, Garland J, Heard SO, et al. (Healthcare Infection Control Practices Advisory Committee): Guidelines for the prevention of intravascular catheter-related infections. *Am J Infect Control* 2011;39:S1-34.
7. Harnage SA. Achieving zero catheter related blood stream infections: 15 months success in a community based medical center. *JAVA* 2007;12:218-24.
8. Pronovost PJ, Needham D, Berenholtz S, Sinopoli D, Haiatao C, Cosgrove S, et al. An intervention to decrease catheter-related bloodstream infections in the ICU. *N Engl J Med* 2006;355:2725-32.
9. Institute for Healthcare Improvement (IHI) What is a bundle? <http://www.ihc.org/knowledge/Pages/ImprovementStories/WhatIsaBundle.aspx>. Accessed Nov 8 2011.
10. Pittiruti M, LaGreca A, Emoli A, Scoppettuolo G. Il protocollo ISALT 2 per l'impianto degli accessi venosi centrali a lungo termine: una proposta GAVeCeLT per un approccio più sicuro e costo-efficace. *Osp Ital Chir* 2010;16:359-68.
11. Lumb P, Karakitsos D. Ultrasound guided placement of peripherally inserted central venous catheters. *Critical Care Ultrasound*. New York: Elsevier-Saunders, 2014, p. 89-9.
12. Loveday HP, Wilson JA, Pratt RJ, Golsorkhi M, Tingle A, Bak A, et al. EPIC3 – National evidence-based guidelines for preventing healthcare-associated infections in NHS hospitals in England. *J Hosp Infect* 2014;86S1:S1-S70.
13. Lamperti M, Bodenham AR, Pittiruti M, Blaivas M, Augoustides JG, Elbarbary M, et al. International evidence-based recommendations on ultrasound-guided vascular access. *Intensive Care Med* 2012;38:1105-17.

14. Dawson RB. PICC zone insertion method (ZIM): a systematic approach to determinate the site for PICCs in the upper arm. *JAVA* 2011;16:156-65.
15. Pittiruti M, Hamilton H, Biffi R, MacFie J, Pertkiewicz M; ESPEN. Guidelines on parenteral nutrition: central venous catheters (access, care, diagnosis and therapy of complications). *Clin Nutr* 2009;28:365-77.
16. Pittiruti M, Scoppettuolo G, La Greca A, Emoli A, Bruti A, Migliorini I, et al. The EKG method for positioning the tip of PICCs: results from two preliminary studies. *JAVA* 2008;13:112-9.
17. Pittiruti M, LaGreca A, Scoppettuolo G.. The electrocardiographic method for positioning the tip of central venous catheters. *J Vasc Access* 2011;12:280-91.
18. Pittiruti M, Bertollo D, Briglia E, Buononato M, Capozzoli G, De Simone L, et al. The intracavitary ECG method for positioning the tip of central venous catheters: results of an Italian multicenter study. *J Vasc Access* 2012;13:357-65.
19. Cordovani D, Cooper RM. A prospective trial on a new sutureless securement device for central venous catheters. *Can J Anesth* 2013;60:504-5.